

## 田中文啓教授の挨拶



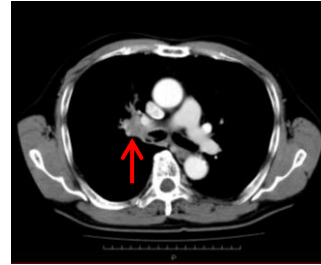
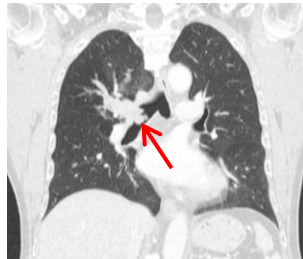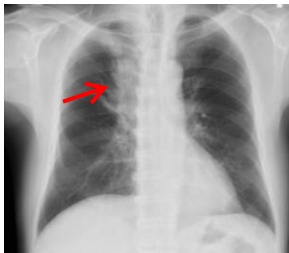
昨年12月より産業医科大学第2外科教授として赴任しました。関西生まれの関西育ちで九州ははじめてですが、北九州地域の医療に貢献したいと考えておりますので、皆様のご支援ご協力をお願いします。



当教室は呼吸器及び、乳腺も含めた胸部疾患を主に診療しています。何かお困りの症例があれば電話での相談から救急対応まで何でもさせて頂きます。いつでも御紹介頂ければと思います。今後とも宜しくお願いいたします。

## 今月の誌上症例報告：60代男性、肺放線菌症を契機に発見された肺癌の1例

【病歴】咳、血痰を主訴に近医を受診したところ、CTで右上葉腫瘍を認め気管支鏡で右上葉入口部狭窄を認めた。その際に肺放線菌が検出され抗生剤加療を行っていた。follow CTで右上葉の腫瘍は残存しており、精査加療目的に当科紹介入院となった。20本/日 44年間の喫煙歴がある。

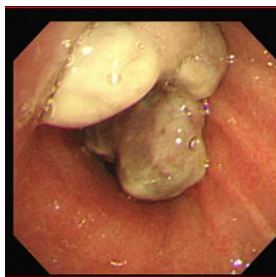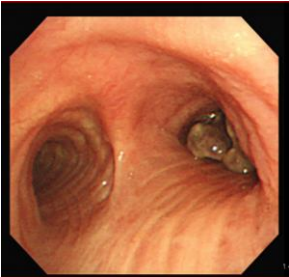


### 胸部レントゲン

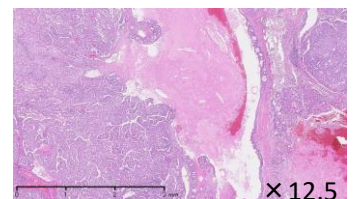
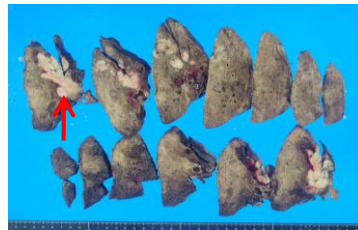
右上肺野に腫瘤状陰影を認める。

### 胸部CT

腫瘍は右上葉気管支内を充満し、右主気管支および中間幹内への突出も見られる。



経過：抗生剤加療にてコントロール不良な肺放線菌症と判断し手術加療を施行した。手術は右上葉切除を施行したが、術中迅速病理診断ではカルチノイドの診断で縦隔リンパ節郭清まで施行した。



×12.5

### BF

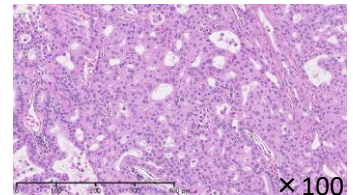
右上葉支より気管支内腔に突出する病変あり。中間幹には気管支鏡は通過可能であった。

### 摘出標本

気管支内腔には突出する最大径8cmの白色充実性病変を認めた。

### 病理組織学的所見

腺管構造の癒合を伴うacinar typeの中分化腺癌を認め、気管支内腔への進展を認めた。



×100

### 術後経過

術後経過は良好で軽快自宅退院となった。最終診断はカルチノイドではなく腺癌であった。また、放線菌も摘出標本では認めなかった。

### 考察

今回我々は肺放線菌症を契機に発見された肺癌の1例を経験した。

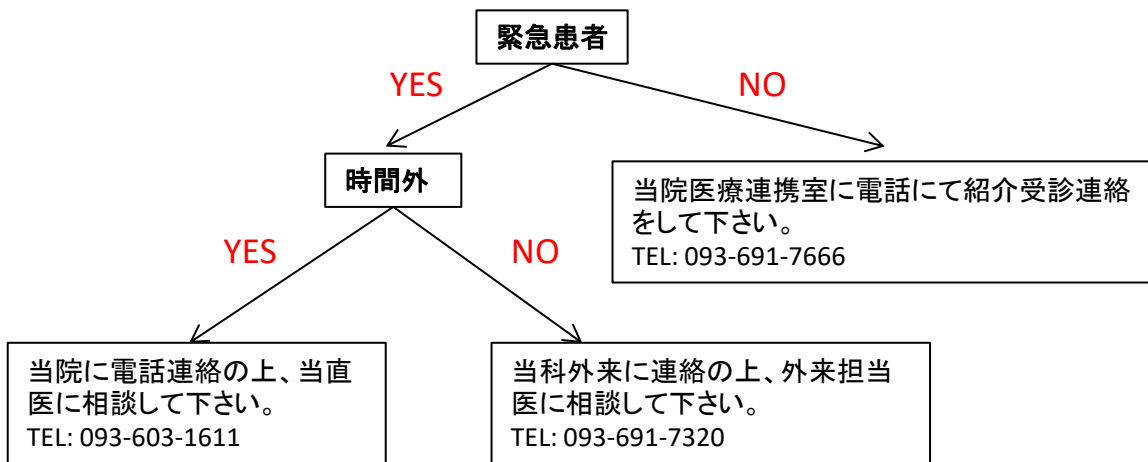
放線菌は嫌気性グラム陽性菌に属し、主にヒトではActinomyces israeliiが病原性を有している。口腔内や腸管内の常在菌であり、肺放線菌症は口腔咽頭や消化管内容液を経気道的に吸入することにより生ずると言われている。肺放線菌症自体が比較的稀であり、肺癌と肺放線菌症の両者が同一病巣に存在する例は極めて稀である。

肺腫瘍性病変では常に肺癌を鑑別に考えるべきである。

# 当科外来表

専門分野等	火		木		
	午前	午後	午前	午後	
	紹介、初診、再診	再診(予約)	紹介、初診、再診	再診(予約)	
気管、肺、縦隔	田中文啓 花桐武志 浦本秀隆 岡壮一 馬場哲郎 重松義紀	下川秀彦	田中文啓 花桐武志 浦本秀隆 馬場哲郎	馬場哲郎	<ul style="list-style-type: none"> <li>■直通093-691-7320</li> <li>■内線3211</li> <li>■診療科長：田中文啓</li> <li>■副診療科長：花桐武志</li> <li>■外来医長：馬場哲郎</li> <li>■病棟医長：花桐武志</li> <li>■医局長：浦本秀隆</li> </ul>
体表、一般	花桐武志 岡壮一 下川秀彦	下川秀彦	花桐武志 岡壮一 下川秀彦		
乳腺、胸壁	花桐武志 下川秀彦 永田好香	永田好香	花桐武志 下川秀彦 永田好香		

## 【紹介の仕方について】



## 当科医局員外来派遣病院

※呼吸器・胸部疾患において、下記病院外来でも当科医局員が外来紹介患者対応をさせていただきます。

若松病院※、済生会八幡総合病院※、正和なみき病院※、正和中央病院、牧山中央病院、大平メディカルケア病院、西尾病院、浜崎病院、あさひ松本病院、中井病院、八幡慈恵病院

※ H23年4月からの派遣になります。

産業医科大学第2外科 〒807-8555 福岡県北九州市八幡西区医生ヶ丘 1-1  
 TEL (093) 603-1611 / FAX (093) 692-4004 E-mail : [j-2geka@mbox.med.uoeh-u.ac.jp](mailto:j-2geka@mbox.med.uoeh-u.ac.jp)  
 HP : [http://www.uoeh-u.ac.jp/kouza/2geka/intro\\_j.html](http://www.uoeh-u.ac.jp/kouza/2geka/intro_j.html)