

【症例】 X代 男性

【主訴】 なし

【現病歴】

X年X月頃から透明な痰とともに、運動時に息切れを感じるようになった。近医受診にて胸水を指摘され、呼吸器内科へ精査目的で入院した。中皮腫が疑われたため、当科に紹介された。

X年X月、胸腔鏡下胸膜生検目的に入院し、右悪性中皮腫(二相型, sT2N0M0, Stage II)と診断された。手術目的に当科入院となった。

【既往歴】 特記事項なし

【家族歴】 特記事項なし

【生活歴】 appetite: good, sleeping: good

喫煙 : X歳ごろにX年間(20本day)

飲酒 : 日本酒2合/day、アレルギー : 特になし

職業歴 : 大工

X代以降、製鉄所の配管工事に

携わる。アスベスト暴露(+)、粉塵業務(+)

【理学所見】

- ◇ BH: X cm, BW: X kg, BMI 25.6, BT: 36.6°C,
PR: 62/min, BP: 135/82 mmHg PS: 1
- ◇ HS; I 音(→)、II 音(→)、III・IV 音(-)
- ◇ RS; no rale
- ◇ 表在リンパ節は触知せず

【検査所見】

- ◇ 血算、生化学、凝固系: 特記すべき異常所見なし
- ◇ 腫瘍マーカー:
CEA 2.6ng/ml (0.0-2.5)
CYFRA 7.3ng/ml (0.00-2.00)

胸水検査

◇胸水: TP 5.9g/dl, Alb 2.9g/dl, LDH 1029IU/l(73-180),
CEA 1.3ng/ml (2.5以下), CYFRA 818.9ng/ml(3.5以下),
TPA 67200U/l (70以下), ADA 58.6,
ヒアルロン酸 17万7,320 ng/ml (10万ng/mlで胸膜中皮腫を強く疑う)

胸水LDH/血清LDH>0.6、胸水蛋白質/血清蛋白質>0.5より、
滲出性と考えられる

◇胸水細胞診: 炎症性背景に単核ないし多核の大型の異型細胞がしばしば孤在性に出現
Calretinin(+), Desmin(-),
EMA(Membranous and cytoplasmic+)

ここに細胞診写真

胸部X線

ここに胸部X線

胸部CT

ここに胸部CT

◇ PET検査

肺尖部で最も集積が高い	SUVmax=7.48
右肺中葉に結節	SUVmax=5.31
左肺門部のリンパ節	SUVmax=3.09
右鎖骨上窩の小リンパ節	SUVmax=2.30

◇ 肺機能検査(胸水排出後)

VC=2480ml(75%), FEV_{1.0}%=71%

術後予測残存肺機能(右肺全摘の場合)

FVC 1517ml/body , 892ml/m² (>800ml/m²)

FEV_{1.0} 1088ml/body , 640ml/m² (>600ml/m²)

◇ 心エコー

LVEF 55~60%、左室壁運動異常なし

◇ 胸腔鏡下胸膜生檢術

- 術中迅速診斷：胸膜中皮腫 二相型
- 術後診斷：sT2N0M0 Stage II
- 術後病理診斷：胸膜中皮腫 二相型

【診断】 胸膜中皮腫(二相型, sT2N0M0, Stage II)

【術式】 審査開胸術

- 全身硬膜外麻酔下にて、左側臥位で手術開始。
- 後側方切開にて第6肋骨床開胸を行った。
- 用手的に胸壁より胸膜を頭側、縦隔側、尾側の順に剥離した。
- 肺動脈・気管支を露出。
- 肺動脈根部を遮断し、肺全摘可能かどうかを判断することとした。
- 肺動脈圧は70-78/35-40で、全摘は不可能と判断し、ドレーンを挿入し、閉創した。

【術後経過】

- 術当日は淡血性が630ml排出された。
- 3PODにドレーン、硬膜外麻酔抜去
排液量50ml、淡血性、エアリークなし
- 7PODに半抜鉤施行
- 10PODに全抜鉤施行

考察

～胸膜中皮腫の診断と治療～

概説

- 胸膜中皮腫は、胸膜中皮細胞由来のびまん性予後不良の疾患である。日本では、中皮腫死亡者数は1,068人(2007年)と報告されており、今後増加が予想される¹⁾。
- 初期は無症状のことも多い。進行するにつれて、胸部圧迫感・呼吸困難感・胸痛・咳嗽・息切れ・発熱などを伴う²⁾。

診断①

- 胸部X線
胸膜に沿った腫瘍、胸水貯留
- 胸部CT
全周性のびまん性胸膜肥厚、腫瘍様突出
- 胸水
時に血性。ヒアルロン酸が10万ng/mL以上で強く疑われる。
胸水細胞診では特殊染色や免疫染色が有用である。
- 確定診断は胸膜生検による組織診で行う。
(胸腔鏡下胸膜生検が確実)
- 組織診断
上皮型(60%)、肉腫型(10%)、両者の混在する二相型(30%)

診断②

- TNM分類

IMIG(International Mesothelioma Interest Group)

国際中皮腫分類が用いられる。

T1a 片側の壁側胸膜の被膜内に限局

T1b 臓側胸膜に散布性に進展

T2 横隔膜筋層への進展、臓側胸膜への連続性進展、
肺実質への進展あり

T3 T2以上だが切除可能な局所進展

T4 切除不能な局所進展

N0 リンパ節転移なし

N1 リンパ節転移あり

M0 遠隔転移なし

M1 遠隔転移あり

診斷③

- Stage分類

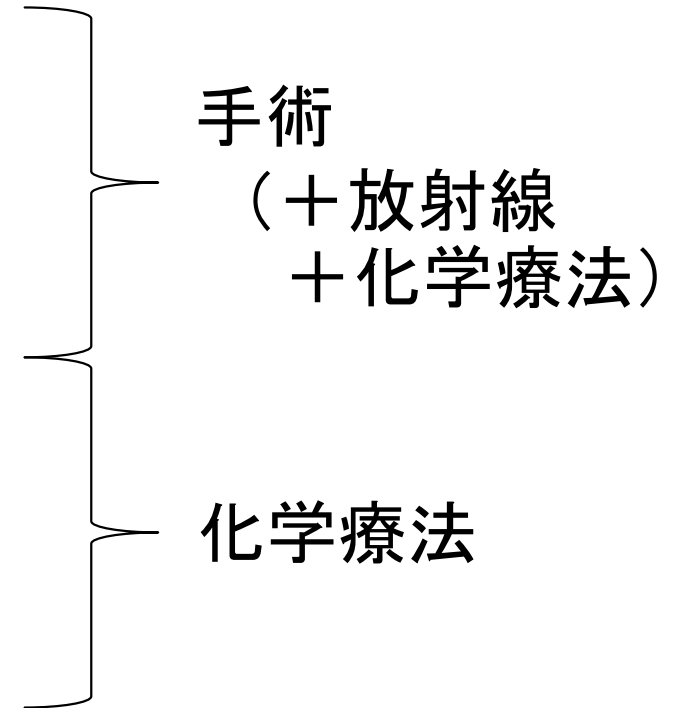
Stage I T1N0M0

Stage II T2N0M0

Stage III T3N0M0

N1

Stage IV T4 or T3 or M1



治療① 外科療法について

- 外科療法は、胸膜切除術と胸膜肺全摘術が行われている。
- Ruschらの報告では胸膜肺全摘術の2年生存率は33%であり、胸膜肺全摘術は他の術式と比べ、再発までの期間は延長したが生存期間には有意差がない³⁾。
- Sugarbakerらは胸膜肺全摘術に術後化学療法、放射線治療を加えた183例について検討し、集学的治療の重要性を主張している³⁾。

全体の2年生存率38%、5年生存率15%

上皮型、リンパ節転移(-)、完全切除例では

2年生存率68%、5年生存率46%

治療② 化学療法について

- 以前はdoxorubicin(DXR)、methotrexate(MTX)、cisplatin(CDDP)+gemcitabine(GEM)が多く用いられてきたが、生存期間の有意な延長は示せなかった⁴⁾。
- 新規葉酸拮抗薬pemetrexed(PEM)が開発
→単剤で奏効率14.5%、生存期間中央値10.7ヵ月、PEMとCDDPの併用で、CDDP単独との第Ⅲ相比較試験において、奏効率41.3%、生存期間中央値12.1ヵ月(対照群;16.7%、9.3ヵ月)と有意な生存期間延長が初めて示された⁴⁾。
- PEMとcarboplatin(CBDCA)の併用でもほぼ同等の生存期間が得られている。PEMとCDDPの併用療法施行後の維持療法には、PEM単剤を継続することで生存期間の延長が期待される⁴⁾。

結語

- X歳男性、胸膜中皮腫の患者を経験した。
- 胸膜肺全摘出術を施行する予定であったが、右心機能低下のため審査開胸となった。
- 今後は、化学療法(カルボプラチン+ペメトレキセド)が考慮される。

※年齢と心機能を考慮して、シスプラチンではなくカルボプラチンを選択した。

参考文献

- 1) 中山書店:内科学書 改訂第7版, 2009
- 2) 臨床呼吸器外科 第2版, 2003
- 3) 呼吸器外科学 改訂4版 監修 正岡 昭
- 4) 南江堂:呼吸器疾患最新の治療2010-2012, 2010